Aus der chirurgischen Universitätsklinik München.
Direktor: Se. Excellenz Geheimrat Prof. Dr. v. Angerer.

Ueber Fracturen und Luxationen des Talus.

■ ■ ■

INAUGURAL-DISSERTATION

zur

Erlangung der Doktorwürde

in der

gesamten Medizin

verfasst und einer

Hohen medizinischen Fakultät

der

Kgl. Bayer. Ludwig-Maximilians-Universität zu München

vorgelegt von

Joseph Schapiro
(Rußland.)

ACAD. LUDOVIC. BAT. BIBL.

■ ■ ■

München 1913
RUDOLPH MÜLLER & STEINICKE.

Digitized by the Internet Archive
in 2026

https://archive.org/details/IA41548303_0034

Ueber Frakturen und Luxationen des Talus.

Die geschützte Lage, sowie der feste, anatomische Bau des Talus, welche ihm eine eminente Wiederstandsfähigkeit verleihen, begründen die Seltenheit der Fracturen und Luxationen desselben. In meiner Arbeit möchte ich diese Verletzungen besprechen und die in den Jahren 1908—1912 in der Münchener Chirurgischen Universitätsklinik beobachteten Fälle, die weiterer Kenntnisnahme wert erscheinen, schildern.

Einige anatomisch-physiologische Vorbemerkungen seien vorausgeschickt.

Der Talus, der die Last des Körpers von der Tibia auf das Fußgewölbe überträgt, besteht aus einem nach hinten gelegenen stärkeren Teile, dem Körper, und einem nach vorn gelegenen schwächeren Teile, dem Kopf. Zwischen dem Körper und dem Kopfe ist eine, etwas eingeschnürte Stelle, der Hals. Die überknorpelte, obere Körperfläche dient zur Articulation mit der Gelenkfläche der Tibia, die innere überknorpelte Fläche ist mit dem Malleolus medialis der Tibia, und die größere äußere Fläche mit dem Malleolus lateralis der Fibula gelenkig verbunden. Die konkave untere Gelenkfläche articuliert mit dem Calcaneus. Die überknorpelte Gelenkfläche des Kopfes ist kuglig und lagert sich an die Pfanne des Os naviculare. Der von innen und hinten, nach außen und vorn verlaufende Sulcus tali bildet mit einer gleich verlaufenden Rinne des Calcaneus den Sinus tarsi. Diese Gelenkverbindungen sind mit einer Reihe von Verstärkungsbändern versehen, auf die ich hier nicht näher eingehen kann, und so articuliert der Talus mit vier Knochen — der Tibia, Fibula, dem Calcaneus und Os naviculare.

Die Bewegungen des Fußes am Unterschenkel, für welche der Talus die Hauptrolle spielt, geschehen hauptsächlich in zwei Gelenken. Das sind:

1. Das sogen. obere Sprung- oder Talocruralgelenk (Henle), durch die gabelförmige Umgreifung des Talus von Seiten der Malleolen der Tibia und Fibula gebildet wird, und

2. das untere Sprung- oder Talotarsalgelenk (Hüter), in dem der Talus anderseits mit dem übrigen, als ganzes betrachteten Fuße durch einen Gelenkkomplex in Verbindung steht.

Die Bewegungen im Talocruralgelenk, welche sich um eine quere, etwa durch die Knöchel gehende Achse vollziehen, sind Hebung und Senkung des Fußes. Die Hebung der Fußspitze bezeichnet man als Streckung oder Dorsalflexion, die Senkung als Beugung oder Plantarflexion.

Nach Leichenversuchen hat diese Bewegungsmöglichkeit einen Umfang von etwa 78° (Gebrüder Weber).

Die Bewegungen des Talotarsalgelenkes geschehen im allgemeinen um eine schräge Achse, welche man sich vom Tuber Calcanei nach vorn und oben bis zur rauhen Fläche des Taluskopfes gezogen denken muß. Diese Bewegungen sind kombiniert, und gestatten den Fuß in zweierlei Weise zu drehen. Einmal ist das die Adduction, wobei der innere Fußrand notwendigerweise gehoben werden muß, und zweitens die Abduction, wobei wiederum gleichzeitig eine Erhebung des äußeren Fußrandes erfolgen muß. Entsprechend der analogen Bewegungen an der Hand nennt man die erste Bewegung Supination, die zweite Pronation des Fußes.

Der zwischen dem Talocrural- und Talotorsalgelenk, als verbindendes Mittelglied dienende Talus gehört zu den kurzen, spongiösen Knochen, und besitzt eine solche Elastizität, daß außerordentlich starke Gewalten auf ihn einwirken müssen, um seine Verletzung hervorzurufen. Diese Eigenschaften des Talus, sowie seine geschützte Lage, erklären das seltene Vorkommnis der Frakturen und Luxationen desselben. In der Vor-Röntgenaera, wo die Diagnose „Verletzung am Talus" oft mit großen Schwierigkeiten verbunden war, galten die Frakturen und Luxationen des Talus als außerordentliche Seltenheiten. Ohne Hilfe des Röntgenverfahrens, das auch jetzt nicht allen Aerzten zur Verfügung steht, ist oft eine Talusfractur teils durch beträchtliche Schwellung der Weichteile und Blutergüsse, teils durch die häufige Kombination mit Fracturen des Calcaneus und der Malleolen, schwer und sogar unmöglich zu diagnostizieren. Das Röntgen-Verfahren und

die Unfallgesetzgebung waren es, die die Herabsetzung der „außerordentlichen“ auf „relative“ Seltenheiten verursachten.

Daß Frakturen des Talus, als eine isolierte, selbständige Verletzung vorkommen, ist erst in der neueren Zeit nachgewiesen. In der älteren Literatur findet man nur Bemerkungen über solche Fälle von Luxationen des Talus, bei denen gleichzeitig der Kopf desselben abbricht und an seinem Platz bleibt. Zwei Fälle einfacher Talusfraktur wurden zuerst von Rognetta am Lebenden diagnostiziert und beschrieben. Dann ist im Jahre 1858 eine Dissertationsschrift von Monahan erschienen, worin er eine Beschreibung der Fraktur des Talus auf Grund von 10, aus der Literatur gesammelten Fällen, gab. Seither mehrten sich die kasuistischen Beiträge und wurde die Talusfraktur von französichen und deutschen Autoren zum Gegenstand spezieller Arbeiten gemacht. Das waren: In Frankreich: Barral (Monpellier 1868), Dupeyron (Paris 1880), Ballenghien (Paris 1890) und Buch (Leipzig 1862) und Brauch (Straßburg 1887) in Deutschland.

Nicht ohne Interesse werden folgende statistische Berichte sein: Unter 2190 im Pennsylvania-Hospital in Jahren 1830 bis 1850 vorgekommenen Knochenbrüchen und Luxationen, zählte Norris nur eine Fraktur des Talus. Auf Grund von Zusammenstellungen der in verschiedenen großen Anstalten behandelten Brüche, schätzt Gurlt die Häufigkeit der Frakturen der Fußwurzelknochen auf 2% sämtlicher Frakturen. Eine Verteilung auf die einzelnen Fußknochen gibt er nicht an, zweifellos aber kann man annehmen, daß es für die Talusfraktur nur ein ganz geringer Bestandteil ist. Leisrink fand unter 470 Frakturen 7 des Tarsus, davon 3 des Calcaneus, 1 des Talus und 3 ließ er ohne Diagnose.

Diese Berichte beweisen genügend die Seltenheit der Talusfractur, nur ein Umstand ist es, den man allerdings nicht vergessen darf, und das ist die Schwierigkeit einer solchen Diagnose. Brauch hat schon darauf hingewiesen, daß ebenso, wie sehr viele Malleolenbrüche und teilweise auch Brüche des Calcaneus mit schweren Distorsionen des Fußgelenkes zusammengeworfen, und als solche diagnostiziert wurden und immer noch werden, es auch manchen Frakturen des Talus gegangen sein wird; sie sind eben verkannt worden. Die meisten Fälle,

die wir in der Literatur finden, schreibt Brauch weiter, sind entweder solche, die erst bei der Sektion, resp. bei der anatomischen Untersuchung des amputierten Fußes erkannt wurden, oder solche, welche mit einer Luxation kompliciert waren, derart, daß ein Bruchstück des Talus nach außen frei zu Tage lag, sodaß die Diagnose leicht zu stellen war.

Im Gegensatz zu den langen Knochen, welche hauptsächlich senkrecht zu ihrer Achse brechen, wird der Talus, der zu den kurzen Knochen des Skelettes gehört, nach der Art der Gewalteinwirkung, in verschiedensten Richtungen gebrochen. Die sogen. Fractura colli tali, welche in einer Ablösung des vorderen Caput vom Corpus tali besteht, wobei die Bruchfläche der Regel nach, in einer frontal verlaufenden Ebene liegt, ist die häufigste Form der Talusfraktur, weil der Talus in seinem Hals die Stelle seiner geringsten Dicke und Widerstandsfähigkeit darbietet. Als ursächliches Moment dieser Fraktur gibt König eine gewaltsame Dorsalflexion des Fußes an, indem der vordere Rand der Tibia den Talushals gleichsam durchschneidet. Dabei kann die Dislokation der Fragmente gering sein, ja sie kann vollständig fehlen.

Außer der frontalen, bricht der Talus auch in horizontal, sagittal und T-förmig verlaufenden Ebenen.

Durch eine, in horizontalfläche verlaufende Fraktur wird das Corpus tali in ein oberes und unteres Fragment geteilt. Malgaigne erwähnt in seinem Lehrbuch der Frakturen und Luxationen ein Präparat seiner Sammlung mit horizontal ziehender Bruchebene, und auch Monahan berichtet über diese Form der Verletzung.

Durch die sagittale Bruchlinie wird der Talus in zwei seitliche Hälften geschieden.

Wenn sich zu einer Längsfraktur ein Bruch in frontaler Ebene gesellt, so entsteht die T-förmige Fraktur.

Schließlich kann auch der Talus schräg gebrochen, oder vollständig zermalmt sein, wobei die Fragmente oder Splitter öfters ineinander eingekeilt werden. Diese unregelmäßigen Komminutivfrakturen sind gewöhnlich Folgen außerordentlich starker Gewalteinwirkungen von außen. Als solche kann man das Fallen schwerer Massen, wie Steine, auf den Fuß, Schuß- oder Maschinenverletzungen bezeichnen.

Als besondere Frakturform beschreibt Shepperd die Abtrennung der sogen. „hinteren Apophyse“ des Talus. Die Trennung verläuft dann in der hinteren Lippe der Rinne, in welcher die Sehne des Flexor hullucis longus verläuft. Diese Frakturform beobachtete Shepperd viermal an der Leiche und im Jahre 1882 demonstrierte er diesen Befund in der Montreal Medico-Chirurgical Society als Fraktur der hinteren Apophyse des Talus. Albrecht, der die Annahme Shepperds nicht anerkannte, wies auf dem Deutschen Chirurgenkongreß 1885 auf Grund eigener Untersuchung nach, daß gar keine Fraktur vorliege, sondern daß vielmehr das, als abgesprengt angesehene Stück ein eigener, dem Os triquetrum der Hand entsprechender, Knochen sei. Nach Jabouley ist dieser pyramidenförmige, hintere Knochenvorsprung eine echte Epiphyse, und handelt es sich demgemäß bei der Abtrennung desselben um eine traumatische Epiphysenlösung „Décollement epiphysaire“.

Von geringerer Bedeutung sind Absplitterungen oder Abblätterungen oberflächlicher Knorpel- und Knochenschichten, die gelegentlich als Komplikation von Talusluxationen beobachtet werden.

Bevor ich zu den Entstehungsursachen der Talusfrakturen übergehe, möchte ich kurz die Komplikationen derselben erwähnen. Die Tibia und Fibula sind es, die öfters mitbeteiligt sind, und zwar handelt es sich am meisten um Fraktur eines, oder beider Malleolen. Dann kommt auch bisweilen vor, daß das dislocierte Fragment in der Wunde frei zu Tage liegt; oft ist dabei das Talocruralgelenk eröffnet, die Fixationsbänder sind zerrissen, und das Bruchstück hängt nur durch wenige Fasern mit der Umgebung zusammen.

Was nun die Aetiologie der Talusfraktur betrifft, so ist hauptsächlich ein Fall von bedeutender Höhe herab auf die Füße die Ursache der Verletzung. Manchmal genügt auch schon eine forcierte Pronation oder Supination allein, also seitliches Umkippen des Fußes auf ebener Erde, oder Umfallen des Körpers bei eingeklemmtem Fuß, um die isolierte Talusfraktur zu erzeugen. Schließlich kann letztere auch durch Abspringen vom fahrenden Wagen, durch Auffallen schwerer Lasten auf den Fuß, oder durch Ueberfahren eines Wagenrades über denselben entstehen.

Der Aetiologie nach, kann man den Entstehungsmechanismus folgendermaßen angeben:

1. Fällt der Körper aus beträchtlicher Höhe auf die Füße, so wird der Talus zwischen der Tibia und Calcaneus zusammengepreßt und die reine Druckwirkung von oben und unten ist es, die die Fraktur verursacht. Bei Beginn der Druckwirkung hat der Talus das Bestreben, dem Drucke auszuweichen, was nach den Seiten ihm die Malleolen, wenn sie nicht selber durch diese Einwirkung frakturieren, verhindern. Also, ist nur die Möglichkeit des Ausweichens von vorn oder hinten gegeben. Im Falle des ersteren besteht eine Luxation des Talus, indem das Ligamentum calcaneo-naviculare zerreist, im anderen Falle bleibt das Ligament unzerrissen und es kommt zur Abtrennung des Sustentaculum tali.

Ballenghien hat in einer Reihe sehr interessanter Leichenexperimente den Nachweis erbracht, daß bei senkrechtem Fall aus beträchtlicher Höhe auf eine resistente Fläche z. B. auf einen Steinboden in der Regel der Calcaneus bricht und zwar mit Ausnahme einer Verletzung des Talus. Da der Steinboden nicht eindrückbar ist, verbindet sich der Talus mit der Tibia um den bekanntlich weicheren Calcaneus zu zertrümmern. Darnach hat die verletzende Gewalt nicht mehr genügende Kraft, um eine zweite Fractur zu bewerkstelligen. Findet dagegen der Sturz auf feuchter, lockerer Erde statt, so stellt nach Ballenghien, der Calcaneus die resistente Fläche dar, auf welcher die Tibia den Talus zermalmt.

Die Uebereinstimmung dieser Behauptung mit den klinischen Erfahrungen läßt sich nicht nachweisen, da in den meisten Fällen auf die Beschaffenheit des Bodens keine Rücksicht genommen wurde.

2. Wenn ein seitliches Umknicken des Fußes auf ebener Erde, oder Umfallen des Körpers bei eingeklemmtem Fuß zustande kommt, so ist hauptsächlich die forcierte Pro- oder Supination als eine wirkende Gewalt in Betracht zu nehmen.

Gesellt sich, was häufig vorkommt, zu einem seitlichen Umkippen des Fußes ein Fall von bedeutender Höhe, so ist als eine Entstehungsmöglichkeit der betreffenden Fractur für Kombination des Druckes von oben und unten mit forcierter Pro- oder Supination zu bezeichnen.

Die, durch gewaltsame Einwärtsdrehung des Fußes zustande kommenden Rißfrakturen entstehen gewöhnlich durch forcierte Bewegungen im Talocruralgelenk, indem sich die starken Bänder übermäßig anspannen, aber nicht zerreißen; deshalb reißen die kleinen Knochenplättchen vom Talus ab. Hönigschmid in Innsbruck hat über diesen Entstehungsmechanismus 20 Leichenversuche angestellt.

Auf Grund der von Gaupp, Schuhr, Schauß, Gräff und mir gesammelten und beschriebenen 75 Fälle habe ich zwei Tabellen zusammengestellt, aus welchen die Zahl der Entstehungen und Arten der Frakturen, sowie ihre gegenseitige Beziehungen, ersichtlich sind.

Die Kreuzung der horizontalen und vertikalen Felder zeigt die Zahl der Frakturart bei entsprechender Entstehungsursache.

Tab. I. Einfache Frakturen (27.)

	Art der Fraktur:							Gesamtzahl der Entstehungen.
	Fraktura colli tali.	horizont. Fraktur	Sagittal. Fraktur	Komminut. Fraktur	T-förm. Fraktur	Schräge Fraktur	Ungewiß.	
Fall auf Fuß.	3	2	—	1	1	—	3	10
Umknickung und Einklemmung.	3	1	—	—	—	—	1	5
Quetschung.	2	—	—	—	—	—	1	3
Ungewiß.	—	1	1	1	—	1	5	9
Gesamtzahl der Arten.	8	4	1	2	1	1	10	27

Tab. II. Komplicierte Frakturen (48.)

	Art der Fraktur:							Gesamtzahl der Entstehungen.
	Fraktur colli tali.	horizont. Fraktur.	Sagittal. Fraktur.	Komminut. Fraktur.	T-förm. Fraktur.	Schräge Fraktur.	Ungewiß.	
Fall auf Fnß.	13	3	—	5	2	2	2	27
Umknickung und Einklemmung	3	1	—	2	—	1	—	7
Quetschung.	5	1	—	2	—	1	2	11
Ungewiß.	—	1	—	1	—	—	1	3
Gesamtzahl der Arten.	21	6	—	10	2	4	5	48

Bei diesen 75 Fällen ist die häufigste Entstehungsursache „Fall aus einer Höhe auf den Fuß“ (37 mal), und die häufigste Frakturart „Fractura Colli tali“ (29 mal) gewesen.

Nachdem ich das wichtigste Allgemeine über die Frakturen des Talus vorausgeschickt habe, sei es mir gestattet, auf die, mir von Sr. Excellenz Herrn Geheimrat v. Angerer gütigst überlassenen Fälle überzugehen.

Fall I.

Michael Keimel, aufgenommen den 12. Februar 1908., 32 Jahre alt, Maurer aus München.

Anamnese: Pat. war mit dem Transport eines schweren (25 Zentner), Eisenträgers (sog. T-Eisen) beschäftigt. Bei dieser Gelegenheit kippte der Eisenträger auf seiner Unterlage, die aus Holzrollen bestand, um. Patient wollte der Gefahr entrinnen, wurde aber noch am linken Oberschenkel gestreift. Hiebei wurde der linke Fuß mit starker Wucht nach außen gerissen, sodaß die Innenseite den Boden berührte. Patient konnte nicht mehr von der Stelle, bekam heftige Schmerzen und wurde von der Sanitätskolonne in die Klinik verbracht.

Status: Mittelgr., kräftig gebauter Mann in gutem Ernährungszustand. Herz und Lungen ohne nachweisbarem patholog. Befund.

Am linken Oberschenkel, handbreit oberhalb des Knies, eine fingerbreite, unbedeutende Hautabschürfung. Linkes Fußgelenk infolge eines reichlichen Blutergusses allseitig geschwollen, besonders stark die Umgebung des inneren Knöchels. Hier fühlt man eine scharfe Knochenkante unter der Haut, offenbar den abgerissenen Malleolus internus. Große Druckempfindlichkeit an dieser Stelle, und nach rückwärts und distal davon, wo ein vorstehendes Knochenstück deutlich fühlbar ist, offenbar ein Stück des fracturierten Talus. Eine Perforation der Haut besteht nirgends.

An der Streckseite des Fußes ist der Talus an offenbar richtiger Stelle palpabel, hier besteht nur geringe Druckempfindlichkeit.

Hinter dem äußeren Knöchel läßt sich mit dem Finger die Haut tief eindrücken, man fühlt hier statt des zu erwartenden Knochens einen weicheren Wiederstand.

Passive Bewegungen im Fußgelenk sind minimal ausführbar, sehr schmerzhaft und zeigen besonders am inneren Knöchel Krepitation. Aktive Bewegungen überhaupt ausgeschlossen.

Röntgenbild: Siehe Fig. I.

Fig. I.

Der vermutete Abriß des inneren Knöchels ist deutlich wahrzunehmen. Außerdem besteht eine Fraktur des Talus im Collum, und zwar derart, daß der Kopf des Talus an normaler Stelle liegt, der Taluskörper aber stark nach hinten und innen dislociert ist. Außerdem bestehen kleine Absprengungen am Talus. Der Taluskörper ist außerdem um seine Achse aus der medialen Seite gedreht.

Behandlung und Verlauf:

Schiene, Eisblase. Gegen die heftigen Schmerzen Morphium subcut. $2 \times 0{,}01$.

13. Februar 1908. Versuch der Reposition der Bruchstücke in Cloroformnarkose. Trotz starken Zuges und Gegenzuges gelingt es nicht, die starke Dislocation der Fragmente des Talus auszugleichen. Beim Versuche, den Talus zurückzudrängen, stößt man auf unüberwindlichen Widerstand, sodaß von weiteren Versuchen Abstand genommen werden muß. Hochlagerung, Schiene, Eisblase.

17. Februar 1908. Schwellung nur wenig zurückgegangen; der Bluterguß erstreckt sich den ganzen Unter- und halben Oberschenkel hinauf.

21. Februar 1908. An der Innenseite des Fußes, nahe dem Knöchel, ist ein fünfmarkstückgroßer Hautlappen grangränös geworden. Sorgfältige Reinigung und Abtragung mit der Scheere.

29. Februar 1908. Nach Abtragung der gangränösen Hautpartie ist die Gangrän etwas weiter gegangen, und die Blutsugillationen haben sich auf der Beugeseite des ganzen Beines ausgebreitet. Am inneren Knöchel sieht man den Knochen nahezu freiliegen.

5. März 1908. Es entleert sich aus der Wunde blutigeitriges Sekret. Etwa 10 cm oberhalb des linken Knöchels wird incidiert.

7. März 1908. Aussehen der Wunde unverändert. Operation in Cloroformnarkose. Von der Wunde am inneren Knöchel aus wird ein ca. 3 cm langer Schnitt nach oben zu geführt, die Wundränder auseinandergehalten, das nach hinten und innen verschobene Bruchstück des Talus (Körper) mit der Zange gefaßt, und nach Lösung seiner Bandverbindungen herausgenommen. Dann wird der abgerissene innere Knöchel gleichfalls gefaßt und entfernt. Etwas oberhalb der früheren Incision

wird ein ca. 7 cm langer Schnitt bis auf die Muskulatur gemacht, und durch die beiden Schnitte ein Jodoformstreifchen durchgezogen. Die durch Entfernung der Knochenbruchstücke entstandenen Höhlen werden mit Jodoformgase tamponiert. Verband, Schiene, Hochlagerung.

8. März 1908. Verbandwechsel. Es entleert sich reichlich blutiggefärbtes, eitriges Sekret.

In der Zeit zwischen dem 12. März und 26. August 1908 ist im Zustande des Patienten keine wesentliche Veränderung zu verzeichnen. Es besteht eine fortwährende eitrige Secretion aus der Wunde, die bald stärker, bald geringer wird. Während dieser Zeit wird noch dreimal incidiert. Patient wird oft verbunden, und die Wunden werden mit Jodoformgase tamponiert. Das allgemeine Befinden gut. Keine Temperatursteigerungen.

27. August 1908. Secretion ganz gering. Es zeigen sich in der Tiefe frische Granulationen.

5. September 1908. Der Heilungsprozeß schreitet andauernd fort. Es bestehen keine Schmerzen und die Sekretion fehlt fast vollkommen.

16. September 1908. Da die Fibula mit ihrem spitzen Ende die Haut zu durchbohren droht, wird im Aetherrausch ein Schnitt auf dem Malleolus externus geführt, und die Knochenkanten mittels eines Hohlmeißels abgetragen.

19. September 1908. Die Wunde ist reaktionslos, wird mit Jodtinktur und trockenen Verbänden behandelt.

28. September 1908. Die Wunden sehen gut aus, sind vollständig verheilt. Pat. hat keinerlei Beschwerden.

7. Oktober 1908. Die Wundumgebung ist nicht druckempfindlich. Patient macht auf zwei Krücken Gehversuche und bekommt eine abnehmbare Wasserglashülse. Massage.

14. Oktober 1908. Patient wird entlassen, indem er mit zwei Stöcken ohne Beschwerden gehen kann. Fortsetzung der Massage.

Am 12. März 1912 wird Pat. nochmals bestellt. Die Funktionsprüfung und das Gesamtresultat lautet folgendermaßen:

Pat. sieht kräftig und gut aus, in Kleidern kann man beim Stehen kaum einen Unterschied zwischen beiden Füßen bemerken. Pat. hat im linken Schuh eine Plattfußeinlage. Mit Hilfe eines Stockes und zwar nur in Schuhen kann er gut gehen,

aber das längere Gehen, sowie Stehen, verursachen ihm Schmerzen im linken Fuße. Pat. ist jetzt als Schenkkellner bedienstet, und braucht sich deshalb nicht viel zu bewegen. Das linke Bein ist im Fußgelenke in einer Hohlfußstellung vollkommen ankylosiert, weshalb nicht die geringste aktive, sowie passive Bewegungsmöglichkeit vorhanden ist. (S. Fig. 2.) Zehenbewegun-

Fig. II.

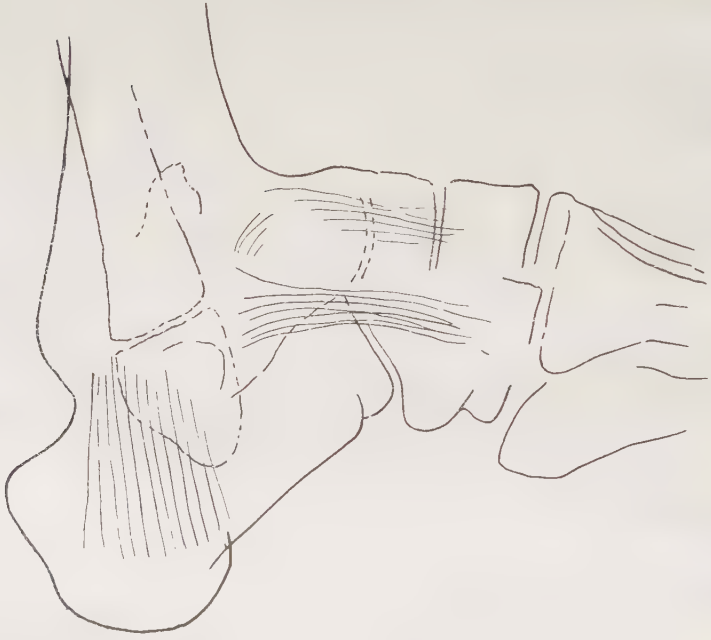

gen sind minimal. An der Außen-, sowie an der Innenseite sind die Operationsnarben zu erkennen, außerdem ist eine geringe Muskelatrophie des linken Unterschenkels zu verzeichnen.

Es handelte sich also um eine schwere Verletzung, um eine Fractura colli tali mit einem Bruch des Malleolus internus kompliciert, entstanden durch eine starke Quetschung des linken Fußes. Die Diagnose war nicht leicht, war durch das Röntgenbild sichergestellt und durch den operativen Eingriff bestätigt. Die sofortige Ueberweisung in die Klinik war äußerst

heilbringend. Wie der Verlauf der Krankheit zeigt, war die Behandlung recht schwierig, aber zweckmäßig. Das erzielte Resultat kann in diesem schweren Fall als äußerst befriedigend betrachtet werden.

Fall II.

Ludwig Gruber, Postbediensteter, 37 Jahre alt.

Aufgenommen am 11. Januar 1911.

Anamnese: Am 4. November 1910 fuhr Pat. in der Landstraße zu Freilassung mit einem Lastautomobil und sprang von demselben, bevor es hielt, herunter (ca. 1 Meter Höhe). Dabei trat er auf den äußeren Fußrand und kippte um. Er bekam sofort einen heftigen Schmerz in der Gegend des rechten Fußgelenkes, dieselbe schien stark geschwollen, sodaß Pat. nicht mehr aufstehen konnte. Er wurde durch ein Fuhrwerk ins Haus gebracht, wo er 8 Wochen im Bette bleiben mußte. Der konsultierte Arzt konstatierte eine Luxation, versuchte sie einzurenken, und legte einen Gipsverband an. Jedoch trat keine wesentliche Besserung ein. Pat. kam dann nach München in eine Heilanstalt, wo er 14 Tage verblieb. Die Schwellung ist etwas zurückgegangen, und die Schmerzen sind geringer geworden. Dort wurde ihm eine Operation vorgeschlagen, weshalb er in die Chirurgische Klinik gekommen ist.

Status praesens: Mittelgroßer Mann in gutem Ernährungszustand. Haut und sichtbare Schleimhäute von normaler Farbe.

Lungen und Herz ohne pathologischen Befund. Die Gegend des rechten Fußgelenkes ist stark geschwollen, und druckempfindlich. Die Weichteilschwellung betrifft fast den ganzen Fußrücken. Der Fuß steht in Spitzfußstellung und in hochgradiger Supination. Unterhalb des äußeren Knöchels ist eine knöcherne Verdickung (namentlich d. Talus) deutlich zu fühlen. Es besteht eine geringe Muskelathrophie. Aktive Bewegungen sind vollständig ausgeschlossen, passive nur in geringem Grade ausführbar.

Röntgenbild: Komminutivfractur des Talus. Die Fragmente sind durch Callusbildung miteinander verwachsen. (Siehe Fig. III auf Seite 18.)

Fig. III.

Behandlung und Verlauf:

Pat. wird zur Operation vorbereitet. Heißluft und Massage.

23. Januar 1911. Operation in Mischnarkose und Esmarchscher Blutleere. Durch einen ca. 6 cm langen, an der äußeren Knöchelspitze bogenförmig geführten Schnitt, werden Haut und Unterhautbindegewebe durchtrennt, das Periost zurückgeschoben und der Talus freigelegt. Derselbe zeigt sich in drei Stücke fracturiert, welche durch callöse Massen miteinander fest verwachsen sind. Die Verdrängung des Talus nach außen ist ziemlich bedeutend. Hierauf wird aus dem Talus ein keilförmiges Stück, Basis nach außen, ausgemeißelt. Nach sorgfältiger Blutstillung wird das Periost vernäht und die Hautwunde glatt verschlossen. Nach vollzogener Operation gelingt es bereits fast vollkommen, den Fuß in eine nahezu normale Stelle zu bringen. Schienenverband.

26. Januar. Der Verband liegt gut, nicht blutig durchtränkt. Pat. hat keinerlei Beschwerden.

5. Februar. Erster Verbandwechsel. Die Wunde ist reactionslos verheilt. Entfernung der Nähte.

7. Februar. Der Fuß wird unter starkem, manuellem Redressement bis zur Oberschenkelmitte eingegipst. Er bekommt eine rechtwinklige Beugestellung.

21. Februar. Der Gipsverband hat sich etwas gelockert, weshalb er erneuert wird und zwar bis zur Tuberositas tibiae.

3. März. Pat. steht auf, ist beschwerdefrei. Er kann gehen mit Krücken.

10. März. Pat. kann mit Hilfe des Stockes gehen.

25. März. Pat. erhält eine abnehmbare Wasserglashülse. Massage. Heißluft.

27. April. Der Fuß steht in normaler Mittelstellung. Die Weichteilschwellung ist vollkommen zurückgegangen. Pat. geht mit Hilfe eines Stockes gut. Er wird entlassen.

Am 25. April 1912 wird Patient nochmals bestellt; das Gesamtresultat lautet folgendermaßen:

Patient hat Bürodienst. Der Fuß schwillt nicht an. Geringe Witterungsschmerzen sind vorhanden. Pat. kann mit Hilfe eines Stockes größere Strecken machen. Jedoch nach 2- bis 3stündigem Gehen wird der Fuß im Unterschenkel müde. Die Narbe an der Außenseite ist gut verschieblich. Weichteile vorne außen vor dem Gelenk zeigen eine geringe Druckempfindlichkeit. Aktive Bewegungen im Fußgelenk sind aufgehoben. Passive nur in sehr geringem Grade möglich. Zehenbewegungen vorhanden. Größter Wadenumfang R. $33^1/_2$, L. $37^1/_2$. Fußgewölbe gut. Siehe Röntgenbild Fig. IV.

Fig. IV.

In diesem Falle handelt es sich also um eine, durch Umknickung entstandene Komminutivfractur des Talus. Es bestand keine wesentliche Weichteilverletzung, weshalb auch die Prognose günstiger war. Ca. 2 Monate waren nach dem Unfall vergangen, es hatten sich callöse Massen gebildet, und das einzige zweckmäßige, um den Fuß in normale Stellung zu bringen, war selbstverständlich eine Operation, und zwar in der Weise, wie sie Excellenz Geheimrat von Angerer ausgeführt hat.

Fall III.

Rosina Bierkle, Bauersfrau aus Dietershofen, 40 Jahre alt. Aufgenommen am 5. Juli 1910.

Anamnese: Am 6. Juni 1910 zog sich Patientin dadurch, daß ein Wagen, in dem sie saß, umfiel, und sie noch ein Stück Wegs von dem davor befindlichen Pferde geschleift wurde, eine Verletzung am inneren Knöchel des linken Fußes zu. Sie gibt an, der Fuß sei nach außen abgeknickt gewesen und habe äußerlich eine kleine Verschürfung gezeigt. Der konsultierte Arzt habe einen Verband angelegt, der, als er nach 10 Tagen abgenommen wurde, blutig gewesen sei. Nach vier Tagen sei Eiter aufgetreten und durch den Verband gebrochen. Die Gegend um den Knöchel sei stark geschwollen und entzündet gewesen. Dieser Zustand änderte sich während der folgenden Zeit nicht, weshalb Pat. in die Klinik gebracht wurde.

Status praes: Mittelgroße Frau in etwas reduciertem Ernährungszustand, Lungen und Herz ohne nachweisb. patholog. Befund.

Die Gegend des linken Fußgelenkes ist in toto stark geschwellt und gerötet. Am äußeren Knöchel fühlt man deutlich Fluktuation. Am inneren Knöchel befinden sich zwei Fisteln, aus denen dauernd Eiter abfließt.

Das Röntgenbild zeigt, daß der Talus vollkommen schräg, durchbrochen ist. Siehe Fig. V.

6. Juli 1910. Im Aetherrausch Incisionen auf beiden Knöcheln; es entleert sich eine Menge stinkenden Eiters. In der Tiefe rauher Knochen. Spülen mit H_2O_2, breite Tamponade.

13. Juli. Die Wunden jauchen stark. Im Urin - Albumen.

20. Juli. Fortgesetzte jauchige Eiterung. Pat. hat sich zur Operation entschlossen, da in der letzten Zeit auch die Schmerzen zugenommen haben.

Fig. V.

23. Juli. Operation in Mischnarkose. Es wird die osteoplastische Unterschenkelamputation nach Bier mit Bildung eines dorsalen und volaren Hautlappens und eines periost. Knochenlappens aus der Vorderfläche der Tibia zur Deckung des Tibiastumpfes ausgeführt. Einlegen eines Streifchens und teilweise Schließung der Wunde.

Am 28. Juli beginnt die Wunde etwas Eiter zu secernieren; unter H_2O_2 Spülungen und Pyocyanasebehandlung schreitet die Heilung rasch vorwärts, und am 5. September wird die Pat. mit verheiltem Stumpfe entlassen.

Dieser Fall läßt sich schwer zu beurteilen, weil die Patientin erst ca. 4 Wochen nach dem Unfall in die Klinik gebracht wurde. Die näheren Angaben über die Behandlung und Verlauf der Krankheit während dieser Zeit, fehlten uns; der Zustand aber, in welchem die Pat. in die Klinik kam, förderte unbedingt eine Amputation, welche unter den antiseptischen Kautelen auch ausgeführt worden ist.

Fall IV.

Ludwig Raisig, 48 Jahre alt. Buchhalter aus München. Aufgenommen am 23. März 1909.

Anamnese: Anfang März glitt Patient, der seit 11 Jahren an Tabes dorsalis leidet und deshalb Gehstörungen hat, auf dem Eise aus. Hierbei zog er sich eine Verletzung am Fuße

zu, sodaß es ihm unmöglich war, ohne Unterstützung fortzukommen. Auf den rechten Fuß konnte er überhaupt nicht mehr auftreten. Zu Haus angelangt, war der Fuß im Gelenk schon ziemlich geschwollen, und Pat. legte sich sofort ins Bett. Es wurden Umschläge mit Kamillen und essigsaurer Tonerde gemacht, ohne daß jedoch eine Besserung eintrat. Der konsultierte Arzt verwies den Pat. in die Klinik.

Status praesens: Mittelgroßer Mann in mittlerem Ernährungszustand, Haut und sichtbare Schleimhäute etwas blaß.

An der rechten unteren Extremität beobachtet man in der Umgebung des äußeren Knöchels in einer Ausdehnung einer mittleren Mannesfaust, eine Schwellung, die entzündlich gerötet ist, und deutlich Fluktuation überall nachweisen läßt.

Der Fuß steht in ausgesprochener Spitzfußstellung. Infolge der Spannung ist die Beweglichkeit im Sinne der Beugung des Fußes stark beeinträchtigt. Ein Auftreten ist absolut ausgeschlossen. Schmerzen lassen sich nicht nachweisen, da Patient seit 11 Jahren Rückenmarksleidend ist (Reflekt. Pupillenstarre, Fehlen der Patellarreflexe) und anästetische Zonen hat, in welche auch die der Schwellung fällt.

Das Röntgenbild ergibt eine Fractura colli tali.

Behandlung und Verlauf:

24. März 1909. Im Bereiche stärkster Schwellung und Fluctuation wird eine etwa 3 cm lange Incision gesetzt, aus welcher sich reichlich Eiter mit Blut gemischt, entleert. Bei Sondierung der ziemlich großen Abszeßhöhle gelangt man auf glatten Knochen. Leichte Tamponade, Verband, Schiene.

27. März. Aus der Incisionswunde quillt eine reichliche Menge dünnflüssigen, mit Eiterflocken durchsetzten Secrets. Die Wundumgebung ist intensiv gerötet. Tamponade, Verband.

31. März. Secretion unverändert. Der Fuß hat ausgesprochene Equino-Varusstellung.

2. April. Ueber beiden Knöcheln bis hinauf zum mittleren Drittel des Unterschenkels beträchtliche Schwellung, Fluctuation und entzündliche Rötung. Keine Druckempfindlichkeit. Incision nahe dem inneren Knöchel. Entleerung ziemlich viel dünnflüssigen, eitrigen Sekretes. Tamponade beider Fisteln. Feuchter Verband.

4. bis 30. April. Die Secretion läßt nicht nach. Die Rötung nimmt allmählich zu. Täglicher Verbandwechsel mit Tamponade. Pat. klagt über Hustenreiz, leidet an Diarrhöen, läßt alles unter sich gehen. Einige Tage fortdauernde Temperatursteigerungen mit Schüttelfrost. Am 23. April waren klonische Krämpfe des ganzen Körpers, insbesondere der Extremitäten zu verzeichnen.

30. April. Operation in Mischnarkose. Amputation des rechten Unterschenkels im mittler. Drittel. Zirkelschnitt, Manschettebildung, Absetzung an der Umschlagstelle nach Durchtrennung der Muskulatur. Blutstillung. Abschneiden der Nerven. Muskelnaht. Einlegen eines Gummidrains und Jodoformgasestreifchens. Hautnaht mit Seide. Verband.

1. Mai. Subjektives Befinden gut. Temperaturabfall. Pat. hat keinerlei Beschwerden.

4. Mai. Verband mäßig durchtränkt. Verbandwechsel. Wundumgebung etwas geschwellt. Gestern Abend und in der vergangenen Nacht zeigte Pat. große Unruhe, schrie laut, schlug mit den Beinen, sodaß er separiert werden mußte.

5. Mai. Heute ist Pat. wieder vollkommen ruhig. Befinden ordentlich. Temper. normal.

12. Mai bis 16. Juni. Im Befund ist keine wesentliche Aenderung zu verzeichnen. Es besteht eine fortdauernde Secretion. Fortgesetzte Wasserstoffsuperoxydbehandlung. Pat. ist zeitweise unruhig, zeitweise apathisch. Läßt nach wie vor alles unter sich gehen.

19. Juni. Heute Nacht wurde Pat. plötzlich sehr unruhig, schrie und schimpfte laut, zerriß alles, was ihm in die Finger kam. 0,02 Morphium beruhigt ihn vorübergehend.

20. bis 29. Juni. Fortdauernde Unruhe. Allabendlich 1 Spr. Hyoscin. Die Wunde jaucht stark. H_2O_2-Streifchen. Temperaturen fast immer normal. Nahrungsaufnahme gering.

1. Juli. Seit 2 Tagen ist Pat. ruhig. Die Narbe ist zum Teil aufgeplatzt, aus der tiefen Wundhöhle reichliche Secretion. Der Knochen sieht mißfarben aus, liegt nahezu frei. Keine Temperatursteigerungen.

3. Juli. Fortschreitender Kräfteverfall. Wundränder (Hautlappen) gangränös geworden.

6. Juli. Pat. reagiert kaum mehr auf Anrufen. Secretion unverändert reichlich. Gangrän der Hautlappen wenig fortgeschritten. Puls klein. Nahrungsaufnahme minimal. $5^3/_4$ nachmittag Exitus.

In diesem Falle handelte es sich um eine Fractura colli tali, die durch Umknickung entstanden war. Durch den Symptomenkomplex war die Diagnose nicht schwer, und sie wurde auch durch Röntgenaufnahme bestätigt. Dieser Fall ist seinem Verlauf und Resultat einer der ungünstigsteren. Es ist zu bedauern, daß der Pat. nicht sofort nach dem Unfall in die Klinik gekommen ist, und sich einer rationellen Behandlung unterzogen hat. Das schwere Leiden (Tabes dorsalis) hat im Befinden des Kranken eine bedeutende Rolle gespielt und die Frage ist nicht zu beantworten, was zu seinem Tode geführt hat, sein allgemeiner Zustand, oder die Fractur des Talus.

Die allgemeinen Symptome der Talusfractur sind: der lebhafte Schmerz, welcher schon im Moment der Verletzung auftritt, und dem Patienten das Auftreten mit dem kranken Fuß verbietet, und die starke Schwellung, die durch den Bluterguß in und um das Fußgelenk zustande kommt. Nicht selten sind die Konturen der Malleolen und der Achillessehne völlig verwischt; fast regelmäßig sieht man Ecchymosen in der Knöchelgegend, namentlich, unter dem inneren Knöchel auftreten.

Die Symptome derjenigen Fracturen, die mit Weichteilverletzungen kompliciert sind, und bei denen die Fragmente frei zu Tage liegen, sind verständlich, und die Diagnose natürlich leicht. Auch die, mit Dislokation der Fragmente, vorkommenden Fracturen, lassen sich diagnosticieren durch das Fühlen der bekannten Conturen einzelner Talusabschnitte, unter der gespannten Haut. Bisweilen werden aber diese Merkmale durch das rasche Schwellen der Gegend des Fußgelenkes verdeckt, und damit oft die Diagnose wesentlich erschwert, sodaß man erst durch die Röntgenuntersuchung zur völligen Gewißheit kommt.

Die Stellung des Fußes ist verschieden und hängt von der Dislokation eines Fragmentes und von Zerreißung der Bänder ab. Bei „Fractura colli“ steht er in der Regel in Plantarflexion und Supination. Bei anderem Sitz der Fractur kann aber auch ein traumatischer Pes valgus, oder plano-valgus vorliegen. Wie-

der ein anderes Mal — wenn der Talus zertrümmert ist — sind die Malleolen tiefer getreten, „das Bein scheint in die Tarsalknochen hineingebohrt zu sein“ (Ballenghien).

Krepitation ist sehr oft nicht zu fühlen. Man überzeugt sich noch am ersten von ihr dadurch, daß man den Fuß abwechselnd von vorn nach hinten und von einer Seite zur anderen schiebt.

Besteht keinerlei Fragmentdislokation, so gleichen die Symptome denen, einer schweren Distorsion. Bei der letzteren pflegt die Schwellung und der Bluterguß im allgemeinen nur nicht so groß zu sein, wie bei der Talusfractur; die Druckempfindlichkeit ist bei der Fractur vorwiegend auf die Talusgegend lokalisiert. Jede Berührung des Fußes ist bei der Fractur äußerst schmerzhaft, sodaß Stehen und Gehen völlig unmöglich sind. Besonders auffallend ist die excessive Steigerung der Schmerzen bei Dorsalflexion des Fußes, wobei der Talus, in die Malleolengabel gezwängt wird. Dabei läßt sich gelegentlich Krepitation nachweisen. Trotz genauer, zielbewußter Palpation, gründlicher Inspektion, Messung und Vergleichung mit dem gesunden Fuße, wird sich die Diagnose nicht immer stellen lassen, und das einzige diagnostische Hilfsmittel, welches hier eine Aufklärung geben kann, ist das Röntgenverfahren.

Differentialdiagnostisch ist in erster Linie die Malleolenfractur auszuschließen, welche sich durch lokalen Druckschmerz auf die Knöchel, abnorme Beweglichkeit und in manchen Fällen durch das Fühlen einer, zwischen beiden Fragmenten gelegenen Rinne, charakterisiert.

Das Ausschließen der Calcaneusfractur geschieht oft nicht so einfach, da eine ganze Symptomenreihe und die Entstehungsursachen zusammenfallen. Was die Eigenschaften der Calcaneusfractur betrifft, so sind bei ihr die Bewegungen im Talocruralgelenk relativ frei, die im unteren Sprunggelenk dagegen behindert, während bei Talusfractur die Beweglichkeit im Talocruralgelenk behindert ist.

Von der noch in Betracht kommenden Luxatio tali wird unten die Rede sein.

Die Prognose der Fußwurzelknochenfracturen überhaupt ist wenig günstig. Ueber diese Verletzungen zeigt Ehret eine Statistik, wobei von 47 Patienten in dem Reconvalescentenhause

für Unfallverletzte zu Straßburg in den Jahren 1892 -1895 nur 5 jüngere Individuen vollständig arbeitsfähig aus der Behandlung entlassen wurden.

Wie es aus der Literatur und auf Grund der Statistik ersichtlich ist, ist jede Talusfractur eine ernste Verletzung schon deshalb, weil man kaum hoffen darf, die frühere Funktion vollständig wiederherzustellen, und weil die Heilung so lange Zeit beansprucht. Oft fordert die Talusfractur eine jahrelange Behandlung, und auch dann bleibt noch eine, wenn auch nur mäßige Gelenkversteifung zurück. Selbstverständlich spielt dabei eine wichtige Rolle die Art und die Form des Bruches, und ist eine einfache Fraktur anders zu beurteilen, als eine komplicierte, die eine offene, inficierte Bruchwunde darbietet.

Ist die Fraktur einfach und es besteht keine Fragmentdislokation, was seltener der Fall ist, so kann man bei entsprechender Behandlung eine Wiederherstellung ohne wesentliche Beeinträchtigung der Funktion in wenigen Wochen erreichen. Bisweilen kommt es mit der Zeit zur Entwicklung einer abnormen Fußstellung, z. B. des Pes equinovarus traumaticus und meistens bleibt dauernd ein größerer oder geringerer Grad von Ankylose zurück.

Gelingt bei einfacher Talusfractur die Reposition der dislocierten Fragmente, so ist doch die nachträgliche Nekrotisierung eines Fragmentes mit konsekutiver Eiterung im Fußgelenk zu befürchten. In diesen Fällen entsteht gewöhnlich die Nekrose dadurch, daß das die umgebenden, Blut zuführenden Gefäße durch die Entstehung gewaltsam geschädigt werden und deshalb die Ernährung und folglich auch die Widerstandsfähigkeit des Talus aufgehoben werden muß.

Gelingt die Reposition des Fragmentes nicht, so kommt es fast regelmäßig zu einer Gangrän der gespannten Haut.

Was nun die komplicierte Talusfraktur betrifft, so haben wir es hier mit Weichteilwunden zu tun, bei denen fast immer, wie oben erwähnt, das Talocruralgelenk eröffnet und der Infection ausgesetzt ist. Es bedarf wohl keines Beweises, daß diese Frakturen eine sehr ungünstige Prognose darbieten. In der vorantiseptischen Zeit war eine solche Talusfraktur fast immer mit einer Vereiterung des Gelenkes verbunden, welche zum tödlichen Ausgang durch allgemeine septische, oder pyämische

Infection führte, jetzt aber mit Einführung der aseptischen Wundbehandlung und Operationstechnik sieht man nicht selten die Eiterung durch energisches, aseptisches Vorgehen beseitigt, und eine Heilung, wenn auch mit einem ankylotischen Fußgelenk, oder Amputation erzielt. Von großer Bedeutung für die Prognose ist hier das rechtzeitige Kommen des Patienten in chirurgische Behandlung.

Die Therapie der Talusfraktur hängt, wie die Prognose, zum großen Teil von der Art und Form der Fraktur ab, und hat sich nach denselben zu richten.

Wenn bei einer subkutanen Talusfraktur keine Fragmentdislokation vorhanden ist, so genügt ein fixierender Verband in rechtwinkliger Fußstellung zum Unterschenkel, zum Zwecke der ruhigen Lagerung und Immobilisation. Der Verband muß mehrmals gewechselt werden und bis zur völligen Konsolidation des Talus, (ca. 3 – 4 Wochen) liegen bleiben. Außerdem wird Massage und Gymnastik empfohlen. Es muß gewarnt werden vor frühem Aufstehen und Gehen ohne Verband, da es zur Dehnung des weichen Callus und damit zu einer dauernden Funktionsstörung führen kann.

Ist Dislokation eines Fragmentes vorhanden, so versuche man, event. in Narkose, es zu reponieren. Gelingt es, so ist die obige Behandlung am Platze. Mißlingt dagegen die Reposition, so ist, wegen Gefahr einer Gangrän, der gespannten Haut, ein operativer Eingriff notwendig. Da meistens das dislocierte Fragment durch die Gewalt aus allen seinen Verbindungen mit der Umgebung herausgerissen wird, so ist man, um eine drohende, nachträgliche Nekrose des Knochens zu vermeiden, zu einer Entfernung des Fragmentes, event. einer Talusexstirpation gezwungen. Sick hat mit gutem Erfolg die Reposition des dislocierten Fragmentes nach Eröffnung des Talocruralgelenkes vorgenommen. Dieses Verfahren ist nur in solchen Fällen möglich, wo die Fragmente in guter Verbindung mit der Umgebung geblieben sind. Die Erhaltung des Ligamentum talo-calcaneum ist hier von Bedeutung, weil in ihm die hauptsächlich zur Ernährung dienende Arterie verläuft.

Die durch Extirpation des ganzen Talus entstandene Verkürzung des Beines wird durch einen Schuh mit erhöhter Sohle leicht korrigiert. Um die Ankylosierung des Fußgelenkes zu

hindern, kann man mit Massage und methodisch ausgeführten aktiven und passiven Bewegungen vorgehen.

Ist die Talusfraktur mit äußeren Verletzungen kompliciert, so ist strengste Antisepsis und Asepsis geboten. Zuerst werden nach gründlicher Desinfektion, alle nekrotischen Hautpartien und kleinere dislozierte Knochenfragmente entfernt, oder unter Umständen der ganze frakturierte Talus und die Malleolen reseziert. Sodann wird die Wunde drainiert und nach allen Regeln der Kunst ein aseptischer Wundverband angelegt. Die Befürchtung, zu viel wegzunehmen, ist unbegründet, weil gerade am Fußgelenk die Knochenneubildung sehr ausgiebig ist. Busch sagt: „Gewiß wird in solchen Fällen eher darin gefehlt, daß zu wenig, als daß zu viel reseziert wird. Die Knochenbildung ist ja, wie die wegen Schußverletzung ausgeführten Resektionen von Langenbeck gelehrt haben, gerade an den Knochen des Fußgelenkes eine so ausgiebige, daß die Entstehung eines Schlottergelenkes gewiß nicht zu fürchten ist."

Bei Fällen mit ausgedehnter Zerstörung der Weichteile, Zertrümmerungen des Talus und Vereiterungen des Fußgelenkes, wo die Gefahr der allgemeinen septischen, oder pyämischen Infektion zu befürchten ist, muß eine Resektion im Fußgelenk, ja sogar eine Amputation des Fußes vorgenommen werden, da letztere eine einzige Aussicht auf Lebensrettung gewährt. Veraltete Talusfrakturen werden am besten operativ behandelt. Man soll in diesen Fällen gewöhnlich den ganzen Talus extirpieren. v. Bruns hat diese Operation in einem Fall mit vorzüglichem Resultat vorgenommen.

Was nun die Luxationen des Talus betrifft, so sei es mir gestattet, hier nur auf die seltener vorkommende Art dieser Luxationen, namentlich auf die sogen. Luxatio (pedis) sub talo näher einzugehen, und einer in der Münchener Chirurgischen Klinik beobachteten Fall dieser Verrenkung zu beschreiben. Die übrigen Formen der Talusluxationen möchte ich nur kurz, im allgemeinen besprechen.

Die Anatomie sowie Mechanik der Gelenke, in welchen die Luxationen des Talus vorgehen, sind schon am Beginn der Arbeit kurz erwähnt worden.

Die Luxationen im Talocruralgelenk sind wegen seiner großen Festigkeit ziemlich selten und nach Krönlein betragen diese kaum $^1/_2\,^0/_0$ aller Verrenkungen. Nach der Richtung, in welcher der Talus gegen die Tibia und Fibula verschoben wird, unterscheidet man:

1) Luxationen des Fußes nach vorn } in sagittaler
2) Luxationen des Fußes nach hinten } Richtung.
3) Luxationen des Fußes nach aussen } in seitlicher
4) Luxationen des Fußes nach innen } Richtung.

Alle diese Luxationen können vollständige oder unvollständige sein. Die letzteren kommen am häufigsten vor (Hueter). Häufig sind auch die Luxationen des Fußes mit Malleolarfrakturen verbunden. Diese komplicierten Verrenkungen werden nach Strohmeyer als Verrenkungsbrüche bezeichnet.

Der Mechanismus, sowie die Entstehungsursachen der sagittalen Luxationen sind verschieden. Die seltene Luxation des Fußes nach vorn wird durch forcierte Streckung (Dorsalflexion) hervorgerufen. Die charakteristischen Symptome für diese Verrenkung sind die Verlängerung des Fußrückens, das Verschwinden des Fersenvorsprunges und die starke Spannung der Achillessehne. Vorn vor der Tibia ragt die Talusrolle heraus.

Die Luxation des Fußes nach hinten, welche viel häufiger als die nach vorn vorkommt, wird durch übermäßige Beugung (Plantarflexion) und Umfallen nach hinten bei fixiertem Fuße erzeugt. Die luxierende Gewalt ist hier immer die Körperschwere, welche im Rückwärtsfallen den Unterschenkel nach hinten zieht, während der Fuß am Boden fixiert ist, oder auf eine nach vorn abschüssige Ebene auffällt. Der vordere Teil des nach hinten luxierten Fußes erscheint verkürzt, der Fersenteil um eben so viel verlängert.

Die forcierten Bewegungen, welche Luxationen in seitlicher Richtung erzeugen, sind entweder Drehungen um eine durch den Fuß ziehende horizontale Achse, oder um die senkrechte des Unterschenkels, oder aber um die dem Talotarsalgelenke eigene schräge Achse, also Combination der beiden ersten Bewegungen (Lossen).

Zu einer Luxation des Fußes nach außen führt am häufigsten eine gewaltsame Abduction mit Erhebung des äußeren Fußrandes bei dem Umknicken des Fußes nach außen, oder wenn beim Fallen der Fuß auf seinen Innenrand auftrifft. Diese Verrenkung wird durch das Stehen des Fußes in Abduction, den erhobenen äußeren, gesenkten inneren Fußrand und nach außen gedrehte Fußspitze charakterisiert.

Die Luxation des Fußes nach innen entsteht durch übermäßige Adduction, welche durch Sturz aus der Höhe auf den äußeren Fußrand, oder durch Umwerfen des Körpers nach der Medianebene, während der Fuß am Boden, oder sonst wie festgehalten wurde, zustande kommen kann. Die Symptome ergeben sich von selbst; im Vordergrunde steht die Supinationsstellung des Fußes. Diese Verrenkungen sind seltener als die Luxationen nach außen und finden bei ihnen die Malleolarfrakturen sehr selten statt, vielleicht infolge der Kürze des Malleolus internus, vor allem, wie Hönigschmid behauptet wegen seiner Festigkeit; unter 18 Leichenversuchen erzielte er kein Mal diese Fraktur.

Die Diagnose aller dieser Luxationen ist in der Regel aus den beschriebenen Symptomen leicht zu stellen; starke Blutergüsse können manchmal die Diagnose erschweren.

Ist die Luxation eingerichtet und es besteht dabei keinerlei Fraktur, so ist die Prognose im allgemeinen günstig. Dagegen ist die Prognose bei gleichzeitigen Gelenkfrakturen und der häufigen Verletzung der Weichteile stets mit Vorsicht zu stellen.

Die Reposition gelingt meist leicht, während es oft schwer ist, die richtige Stellung dann zu erhalten. Die Einrenkung geschieht hauptsächlich durch entsprechende Bewegungen und hungen des Fußes entgegengesetzt zur vorhandenen Stellung, also bei Luxationen nach außen durch Abduction und Supination, bei Luxationen nach innen durch Abduction mit Pronation, bei Luxationen nach hinten durch Plantarflexion mit Zug am Fuße nach vorn, und umgekehrt bei der Luxation nach vorn durch Dorsalflexion, mit Zug am Fuße nach hinten.

Alle diese im Talocruralgelenke vorkommenden Luxationsarten werden als Luxatio pedis bezeichnet. Bleibt der Talus in Verbindung mit dem Unterschenkel, während die Verschiebung im Talotarsalgelenke statt hat, so spricht man von Lu-

xatio (pedis) sub talo. Ist der Talus selbst im Talotarsal- und im Talocruralgelenke luxiert, und aus allen seinen Verbindungen also gelöst, so handelt es sich um eine isolierte Luxation des Talus. Bei dieser Luxation wird der Talus durch die heftige Gewalt zusammengedrückt und herausgeschleudert, weshalb Dorsch ihn mit einem Kirschenstein vergleicht, welcher aus den Fingern fortfliegt, wenn man diese gegeneinander preßt.

Die Luxation des Talus ist eine sehr seltene Verletzung — Krönlein sah unter 400 Luxationen keine einzige des Talus — doch ist sie immerhin noch häufiger als die Luxatio sub talo. Selbst an Kliniken mit sehr großem Verletzungsmaterial vergehen Jahre, bis ein einziger Fall zur Beobachtung kommt. Deshalb erscheint es wohl nicht besonders verwunderlich, wenn über diese Verrenkungsform volle Klarheit erst in der neueren Zeit geworden ist.

In seiner Arbeit: „Traité des fractures et luxations" giebt Malgaigne einen kurzen Abriß der Geschichte dieser Luxation. Er fand schon bei Hippokrates Spuren davon, daß er Kenntnis von ihr gehabt habe, die sich aber später verlieren. Der erste, unzweideutig beschriebene Fall von Luxatio sub talo, stammt von Hey (ca. 1803), ein zweiter von Boyer. Doch waren damals sämtliche Verrenkungen im Bereiche des Talus zusammengeworfen und als Talusluxationen bezeichnet. Nélaton hat als erster in seiner Pathologie chirurgicale diese Luxationsform genau und methodisch beschrieben. Er rechnet sie zu den luxations partielles de l'astragale. Brocas Verdienst ist es, die bis 1853 in der Literatur zerstreuten Fälle gesichtet, sie von den Talusluxationen abgetrennt und als Typus charakterisiert zu haben. Er führte den Namen: luxations sousastragaliennes ein und unterschied bereits drei Arten — nach hinten, außen und innen. Die Luxation nach vorn war ihm unbekannt. Malgaigne hat diese Frage weiter entwikkelt, und schloß sich Brocas Einteilung an, aber mit dem Unterschied, daß er nicht den peripherischen, sondern den zentralen Teil als den luxierten ansah. Seine Aenderung begründet er folgendermaßen: „c'est l'astragale qui quitte sa cavité, c'est l'astragale qui fait saillie, c'est l'astragale qui déchire les teguments et se fait jour au travers. Les luxations sous-astra-

galiennes sont donc pour moi les vraies et pures luxations de l'astragale." Eingehende Studien über den Entstehungsmechanismus dieser Luxationen verdanken wir noch Henke.

Die Luxatio pedis sub talo kommt in vier Richtungen vor, nach innen, außen, hinten und vorn. Im allgemeinen werden diese Luxationen durch gleiche Uebertreibungen der physiologischen Bewegungen im Talotarsalgelenk wie die Luxationen des Talocruralgelenks, erzeugt.

Die Luxatio pedis sub talo nach innen entsteht durch eine übermäßige Adduction (supination). Z. B. durch einen Fall von der Höhe auf den äußeren Fußrand, also auf den, in Adduction stehenden Fuß. Der dabei stattfindende Mechanismus wird von Lossen und Henke folgendermaßen geschildert: Hypomoch--lion der luxierenden Gewalt wird die hintere Ecke des Sustentaculum tali des Calcaneus. Die Gelenkspalten zwischen Talus und Calcaneus kommen zum klaffen, der Kopf des Talus tritt aus der Pfanne des Os naviculare, das Lig. interosseum im Sinus tarsi zerreißt und der Talus wird von dem vorwärts stoßenden Unterschenkel über den Calcaneus hinweggeschoben. Er kann sich nun gegen den Proc. anterior calcanei anstemmen, oder ihn nach vorn überragen, oder ganz über die obere Gelenkfacette hinweg nach außen gleiten.

Was die Symptome betrifft, so steht der Fuß in Supinationsstellung mit Einwärtsrotation und ist also einem Klumpfuße ähnlich. Der innere Fußrand ist erhoben, mehr Konkav, die Fußsohle ist direkt nach innen gekehrt und manchmal nahezu vertical gerichtet.

Von dem Os cuboideum nach oben und außen ist ein deutlicher Vorsprung zu fühlen - das ist der Taluskopf. An der Innenseite ist der Malleolus int. kaum fühlbar, dagegen springt der Malleolus externus stark hervor, da unter ihm die Resistenz des nach innen gewichenen Fersenbeins fehlt.

Die aktiven Bewegungen sind völlig aufgehoben, passive Bewegungen kann man ausführen mit Ausnahme nur der Abduction. Roser macht auf diesen Umstand aufmerksam und sagt, daß er bei starker Schwellung eine große Rolle bei der Diagnose spielt.

Die Luxatio pedis sub talo nach außen kommt durch forcierte Abduction des Fußes zustande, z. B. durch ein heftiges

Auffallen auf den abducierten Fuß, oder Stoß gegen die äußere Seite des Unterschenkels bei fixiertem Fuße.

Der Mechanismus dieser Luxation ist derart, daß als Hypomochlion der luxierenden Gewalt der Calcaneus, und zwar die Dorsalfläche seines Processus anterior dient, sodaß es zu einem Klaffen auf der Innenseite des Gelenkes zwischen Talus und Calcaneus kommt. Die zwischen Sprung-, Fersen- und Kahnbein ausgespannten Bänder und Gelenkkapseln zerreißen, vor allem das Lig. interosseum, der Talus verschiebt sich auf den Gelenkflächen des Calcaneus und an dem Os naviculare vorbei nach innen, sodaß der übrige Fuß in eine Pronationsstellung gerät. Die große Gelenkfacette des Talus kommt nunmehr auf das Sustentaculum zu liegen, während der Kopf sich nach innen vom Os naviculare befindet. Bei fortwirkender Gewalt kann der Talus den Calcaneus vollständig verlassen und so liegt der Fuß ganz auf der äußeren Seite des Malleolus externus.

Die Symptome verhalten sich umgekehrt wie die der Luxatio sub talo nach innen. Der Fuß steht in hochgradiger Plattfußstellung, sein innerer Rand ist gesenkt, sein äußerer erhoben. Am äußeren Fußrande erkennt man die Vorsprünge des Calcaneus und des Os cuboides; über ihnen ist eine Vertiefung, anstatt der gewöhnlichen Prominenz des Malleolus externus und des Caput tali. Der Malleolus medialis ist deutlich zu fühlen. Vor ihm prominiert ziemlich stark der Taluskopf. Das os naviculare ist oft auf dem Fußrücken deutlich zu fühlen.

Die Beuge- und Streckbewegungen sind beschränkt, jedoch erhalten, Abduction und besonders Adduktion stark behindert.

Die Luxatio pedis sub talo nach hinten entsteht durch eine übermäßige Beugung (Plantarflexion) des Fußes. Als Beispiel wird gewöhnlich der von Mac-Donell beschriebene Fall angeführt. Es handelte sich um eine Luxatio sub talo nach hinten, die sich der Professor der Medicin zu Dublin Carmichael beim Reiten zugezogen hat. Als sein Pferd stürzte, bog er sich, um nicht vornüber geworfen zu werden, auf dem Sattel nach hinten und stieß mit ausgestrecktem Unterschenkel und Fuß auf den Boden auf. Die Symptome traten sehr deutlich hervor. Der Taluskopf lag auf der oberen Seite des Os naviculare und der Keilbeine, hier hob er die Haut bis zum Bersten empor. Seinen Hals fühlte man dicht vor der Tibia,

die samt der Fibula mit dem Talus in Verbindung geblieben und nach vorn gerückt war. Die Ferse war infolgedessen verlängert, die Achillessehne stärker als sonst vorspringend. Der Fuß konnte allerdings unter Schmerz gestreckt und gebeugt werden.

Die Luxatio pedis sub talo nach vorn entsteht durch eine reine Dorsalflexion des Fußes, indem die Gewalt von oben her den Unterschenkel auf den Fuß niederdrückt und als Hypomochlion den vorderen Rand der Gelenkfläche zwischen Talus und Calcaneus benützt, wodurch das Gelenk nach hinten zum Klaffen gebracht wird. Durch die Hebelwirkung wird dann der Fuß nach vorn getrieben, während Talus und Tibia nach hinten rutschen. (Hoffa.) Diese Luxation ist von Parise beobachtet und beschrieben worden. Die Symptome waren folgende: Der Fersenvorsprung war verschwunden, der vordere Abschnitt des Fußes verlängert. Die Achse der Unterschenkelknochen fiel auf den hinteren Teil des Fersenbeines. Beugung und Streckung des Fußes waren möglich. Was nun die Häufigkeit der einzelnen Arten dieser Luxationen betrifft, so sind die in sagittaler Richtung vorkommenden bedeutend seltener, als die in seitlicher, und zwar ist es die Luxatio sub talo nach hinten, die am seltensten vorkommt.

Die Luxatio sub talo ist nicht selten mit Weichteil- und sogar Hautverletzungen verbunden.

Die Diagnose der Luxatio sub talo ist nicht immer so einfach und leicht zu stellen. Die beginnende Schwellung verdeckt oft das typische Bild, der Symptomenkomplex verschwindet, welcher zudem bei der Seltenheit dieser Verrenkungen nicht Jedem geläufig ist. Selbstverständlich ist es das Röntgenverfahren, welches in solchen Fällen genügende Aufklärung geben kann.

Die Prognose der Luxatio sub talo ist im ganzen eine günstige, wenn die Reposition gelingt. Nach einiger Zeit lernen dann die Kranken wieder gut gehen. Oft mißlingt aber die Reposition, und im Zusammenhang damit wird auch die Prognose weniger günstig; Man wird zu einem operativen Eingriff gezwungen, mit Resektion des Taluskopfes, oder sogar mit Exstirpation des ganzen Talus. Die Prognose der in seitlicher

Richtung vorkommenden Luxationen ist im allgemeinen günstiger, als die der sagittalen, weil die ersteren sich besser reponieren lassen.

Was die Therapie betrifft, so vollzieht sie die Reposition und zwar in der Weise, daß man den Fuß dieselben Bewegungen rückwärts machen läßt, welche er machen mußte, um in die pathologische Stellung hereinzukommen. Zur Erreichung einer völligen Muskelerschlaffung empfiehlt es sich, das Knie- und Hüftgelenk in rechtwinkliger Beugestellung zu halten.

Man sucht gewöhnlich die abnorme Stellung zu vergrößern, und den Fuß zu extendieren; ein Druck auf den Talus, oder den Fuß kann das Verfahren wesentlich unterstützen. Gelingt die Reposition, so wird der Fuß in seiner richtigen Stellung durch einen leichten Gipsverband für 2—3 Wochen fixiert. Mißlingt die Reposition, so muß man unter antiseptischen Maßregeln die hemmenden Bänder einschneiden, oder sogar die Exstirpation des Talus vornehmen, wie dies schon Broca vorgeschlagen hat.

Daran möchte ich noch die Erwähnung des in der Münchener Klinik beobachteten Falles anschließen.

Die Hilfsarbeiterin Therese Spormaier, 27 Jahre alt, wollte am 25. Oktober 1911 von einem Einspännerfuhrwerk absteigen, dabei kippte der rechte Fuß um nach außen um und verrenkte sich. Patientin verspürte sofort heftige Schmerzen im rechten Fuß und ließ sich sofort mit der Sanitätskolonne in die Klinik bringen.

Familien-, sowie frühere Anamnese ohne Besonderheiten.

Status praesens: Mittelgroße Frau in gutem Ernährungszustande. Lungen und Herz ohne patholog. Befund. Der rechte Fuß zeigt eine pathologische Supinationsstellung, indem er im Fußgelenk fast rechtwinklig abgeknickt ist. Die Achse des Unterschenkels läuft seitlich am äußeren Fußrand vorbei. Der äußere Knöchel ist deutlich frei zu fühlen, die Haut darüber ist stark gespannt und blutunterlaufen. Der freiliegende Taluskopf springt am hinteren Teil des Fußrückens vor. Eine Fraktur ist nicht nachzuweisen. Die Diagnose wurde auf Lux. subtalo gestellt und das Röntgenbild ergab Luxatio sub talo nach ihnen ohne Fraktur. Siehe Fig. VI u. VII auf Seite 36.

Fig. VI.

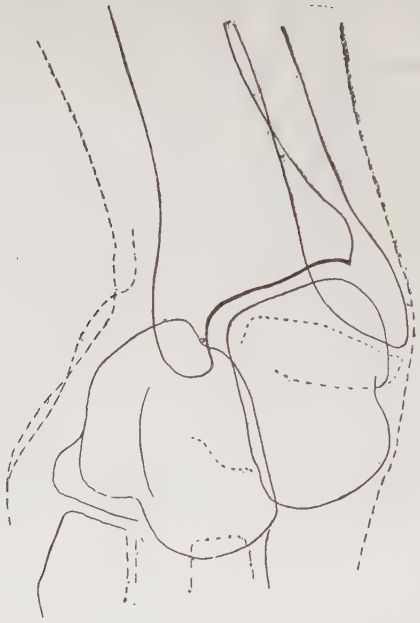

Fig VII.

Im Aetherrausch gelingt die Reposition leicht unter Zug und Pronationsbewegung. Schiene, Eisblase.

30. Oktober. Die Schwellung am Fußrücken ist soweit zurückgegangen, daß ein leicht gepolsteter Gipsverband angelegt werden kann.

5. November. Gipsverband liegt gut, verursacht keine Schmerzen. Temperatur und Puls normal. Pat. steht auf, hat keinerlei Beschwerden.

11. November. Abnehmen des Gipsverbandes. Die Schwellung ist vollkommen zurückgegangen. Anlegen einer Wasserglashülse. Heißluft, Massage.

18. November. Beweglichkeit fast vollkommen normal, die Schwellung ist vollständig zurückgegangen. Entlassung mit Idealbinde.

Am 15. März 1912 wird Patientin zur Nachuntersuchung bestellt, wobei sich folgendes herausstellt:

Patientin sieht gut aus, beim Gehen kann man von ihrer früheren Verletzung nichts mehr wahrnehmen. Es besteht keine Atrophie der Unterschenkelmuskulatur. Dorsal- sowie Plantarflexion vollkommen frei. Supination und Pronation nur etwas behindert. In der Gegend der Malleolen ist eine kleine Verdickung zu fühlen. In derselben Gegend besteht noch eine leichte Druckempfindlichkeit. Patientin kann größere Strecken vollkommen gut und unbehindert gehen. Es werden Massage und orthopädische Uebungen fortgesetzt.

Es handelte sich also in diesem Falle um die seltene Art der Luxation, um die Luxatio pedis sub talo nach innen, entstanden durch einen Fall auf den äußeren Fußrand, also auf den in Adduction stehenden Fuß. Das charakteristische Bild war klar, die Diagnose sichergestellt und durch Röntgenaufnahme bestätigt. Die Reposition des lutierten Talus war vollständig geglückt. Durch die zweckentsprechende Therapie ist die vollkommene Heilung rasch eingetreten und der beste Erfolg erziehlt.

Zum Schluß erfülle ich die angenehme Pflicht, meinem verehrten Lehrer, Se. Excellenz Geheimrat Prof. Dr. v. Angerer, für die gütige Ueberweisung der Fälle, Herrn Prof. Dr. Grashey für die freundliche Anleitung beim Abfassen dieser Arbeit und Anfertigen der Röntgenskizzen, an dieser Stelle meinen aufrichtigen Dank auszusprechen.

Literatur.

Baumgartner et Huguier (Paris): Les lutations sous-astragaliennes, (Rev. de Chir. XXVII. ann. N. 3, 4, 7, 8.)

v. Bergmann-Bruns: Handbuch d. pract. Chirurgie.

Bertelsmann: Ueber einen Fall von Luxatio pedis sub talo nach hinten und innen. Deutsche Ztschr. f. Ch. Bd. 80. 1907.

Broca: Mémoire sur les lutations sous-astragaliennes. Mém. de la société de Chirurgie. Paris 1853. I. III.

Bouvart: Diagnostie et traitement des luxations sous-astragaliennes. Thèse pour le doctorat en Médecine. Paris 1898.

Destot: Traumatismes du pied et rayons x. Paris 1911.

Deutschmann: Luxationen im Bereiche des Talus. Diss. Leipzig 1902.

Deetz: Ueber Luxatio pedis sub talo nach vorn mit Talusfractur. Deutsche Ztschr. f. Ch. Bd. 74, 1904.

Fick: Handbuch der Anatomie und Mechanik der Gelenke.

Gaupp; Die Fractur des Talus. Diss. Tübingen 1893

Hildebrand: 2 Fälle von Luxatio sub talo. Brun's Beiträge 1901, Bd. 30.

Hoffa: Lehrbuch der Frakturen und Luxationen. 1904.

Lossen: Die Verletzungen der unteren Extremitäten. 1880.

Luxembourg: Zur Kasuistic der Lux. sub. talo u. d. Talusbrüche. Dtsch. Ztschr f. Ch. Bd. 86, 1907.

Malgaigne: Traité des fractures et luxations.

Reismann: Ein Fall von Luxatio pedis sub talo usw. Deutsche Ztschr. f. Chr. Bd. 86, 1907.

Schauss: Ueber isolierte Fracturen und Luxationen d. Talus. Diss. München 1910.

Schlagintweit: Ueber subcutante Luxationen des Talus mit Berüchsichtigung der blutigen Repositionsmethode. Deutsche Ztschr. f. Ch. Bd. 88, 1907.

Schuhr: Ueber Fracturen und Luxationen des Talus. Diss. Kiel 1901.

Wendel: Ueber Luxatio pedis sub talo. Deutsche Ztschr. f. Ch. Bd 80, 1905.

Lebenslauf.

Ich, Joseph Schapiro, Hausbesitzerssohn, wurde am 25. Oktober 1887 zu Minsk Gouv. (Rußland) geboren. Nachdem ich 6 Jahre die Realschule zu Minsk besuchte, habe ich mein Abiturientenexamen an dem klassischen Gymnasium des kaiserlichen Humanität-Vereins zu St. Petersburg gemacht. Im Jahre 1908 wurde ich auf Grund dieses Reifezeugnisses an der Friedrich-Wilhelm Universität Berlin immatrikuliert, wo ich mich dem Studium der Medizin widmete. Im Herbst 1909 setzte ich diese Studien an der medizinischen Fakultät der kgl. bayer. Ludwig-Maximilian-Universität zu München fort, und machte hier in der Chirurgischen Universitätsklinik meine Inaugural-Dissertation über: „Luxationen und Fracturen des Talus."